



Presentacion 1

Cuadro Clínico Actual

18/07/2011

- * Fiebre (39,5°R), tos, coriza.

* 20/07/2011

- * Persiste fiebre
- * Tos seca de predominio nocturno
- * Consulta en SU HRRIO
 - * Dg: VRA → Manejo Sintomático (Paracetamol) y control SOS.
- * Evoluciona con persistencia de síntomas, agregándose dificultad respiratoria por lo que consulta nuevamente el 23/07.

Ingreso 24/07 Urgencia HRRIO

- * Ingreso destaca

- * FC 157 x', T 37,5°ax, Sat: 97% amb, FR40 x', sin compromiso de conciencia, Leve dificultad respiratoria, con retracción leve subcostal

- * Pulmonar

- * Crépitos bilaterales mayores a izq, matidez en hemitorax superior izquierdo

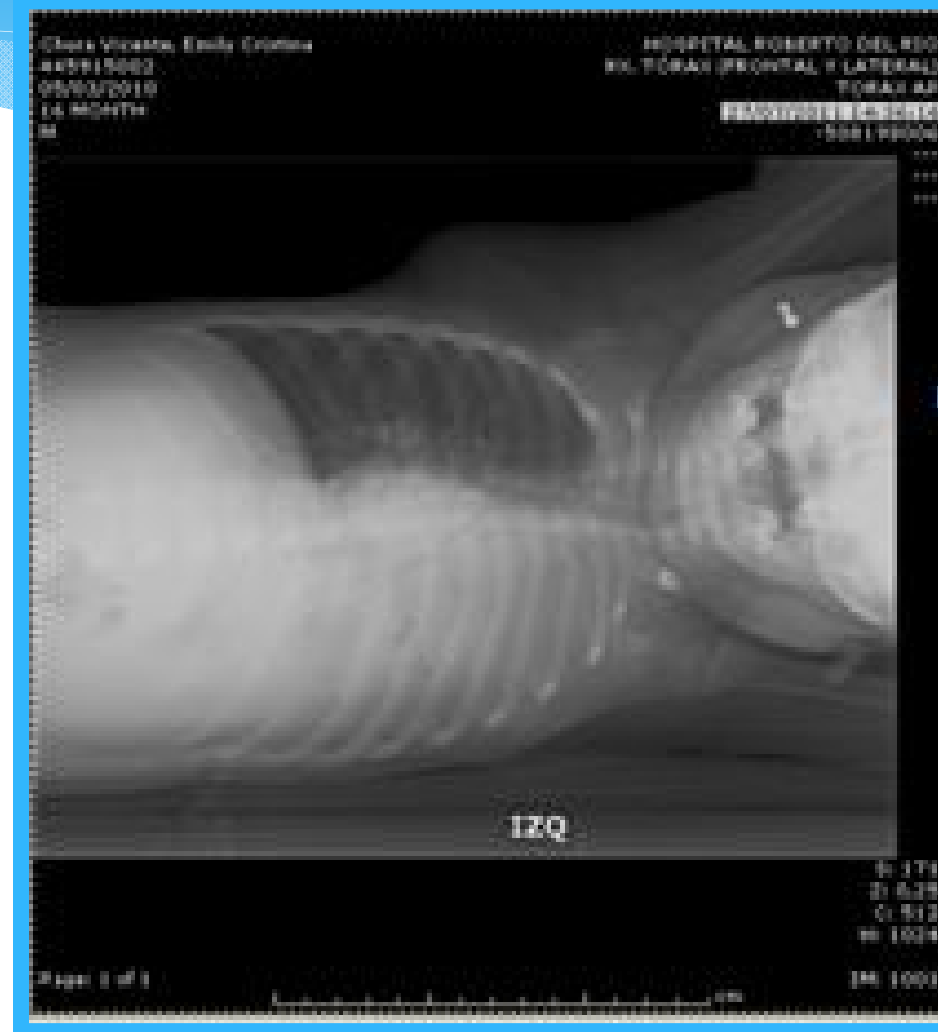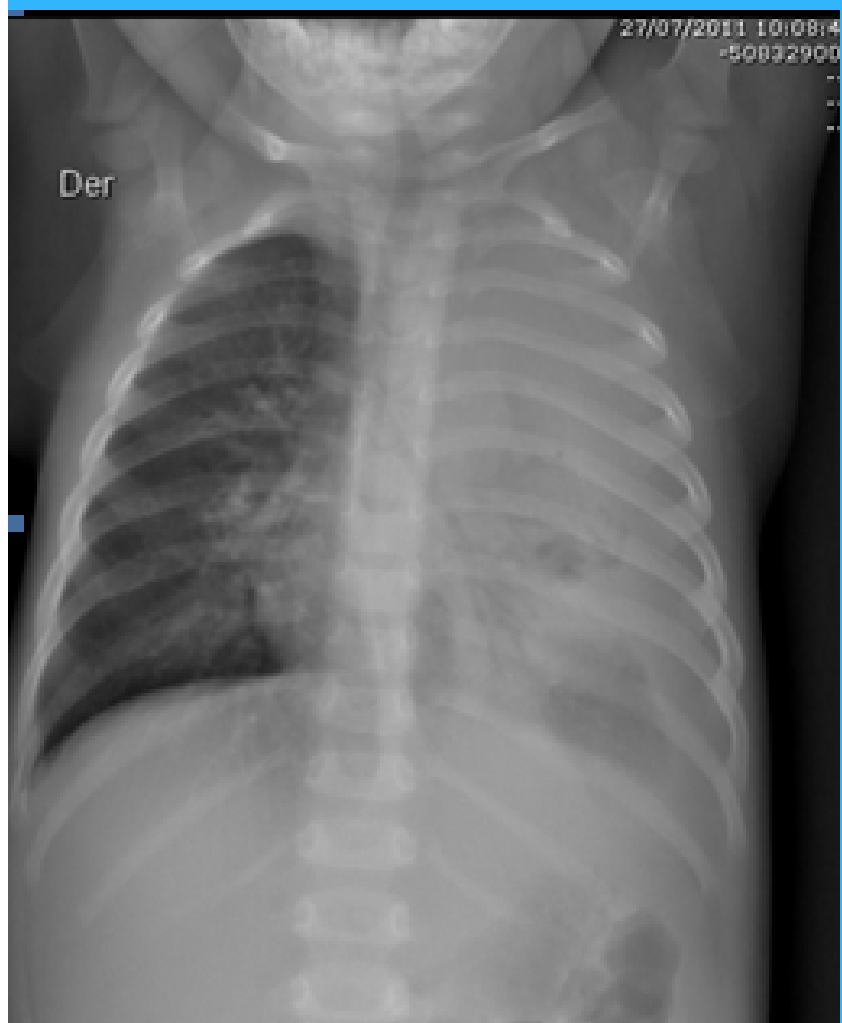
- * Cardíaco:

- * RR2t soplo sistólico eyectivo PEI → soplo Inocente III/VI

- * Abdomen:

- * Hepatomegalia

Rx Tórax AP y decúbito lateral izquierdo 27/07/2011



Evolución

27/07/2011

- * Regulares condiciones Generales (quejido respiratorio, Fascies dolorosa)
- * Sat 93% Ambiental
- * Evaluada en conjunto con Cx, se decide instalación de drenaje pleural (Pabellón)

28/07/2011

- * 2 AM: instalación de drenaje pleural izquierdo por Cirujano
- * Líquido citrino sin mal olor → Solicita solo cultivo (Pabellón)
- * Sala → Citoquímico y Citológico.
- * Rx control sin neumotórax, tubo en buena posición

Características del Líquido pleural:

Turbio amarillento

Glucosa: 20 mg/dl

Prot: 3200 mg/dl

Leucocitos: 3200/mm³, PMN:

52%, mono: 48%

Eritrocitos: 19250/mm³

ADA: 67,2 UI/L

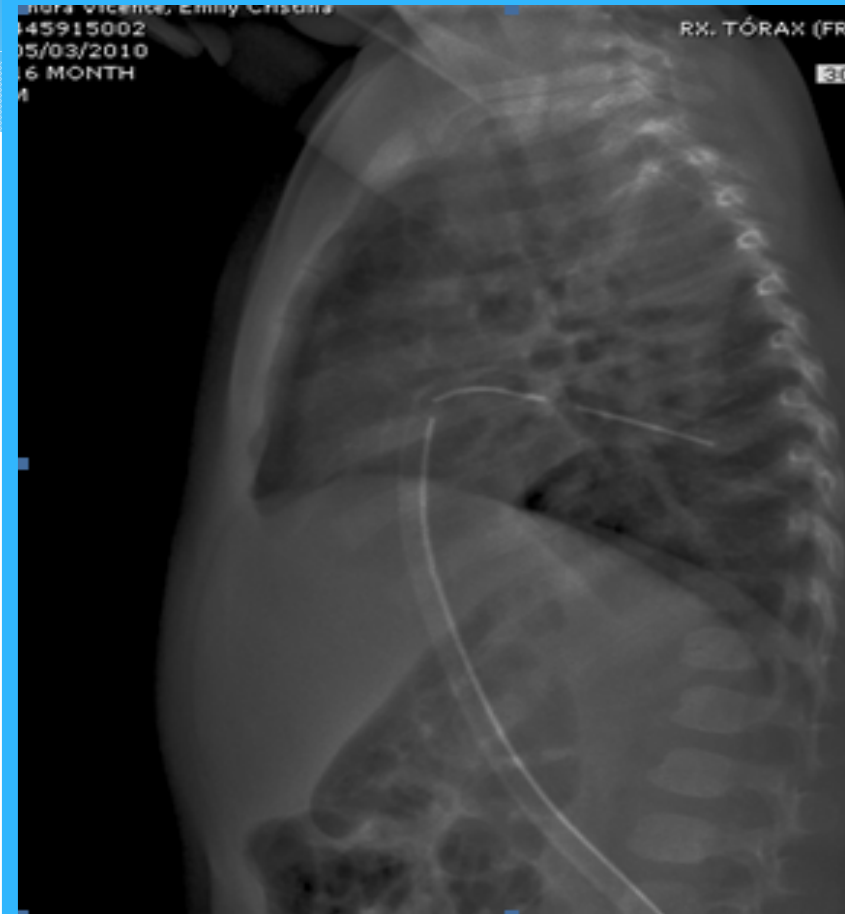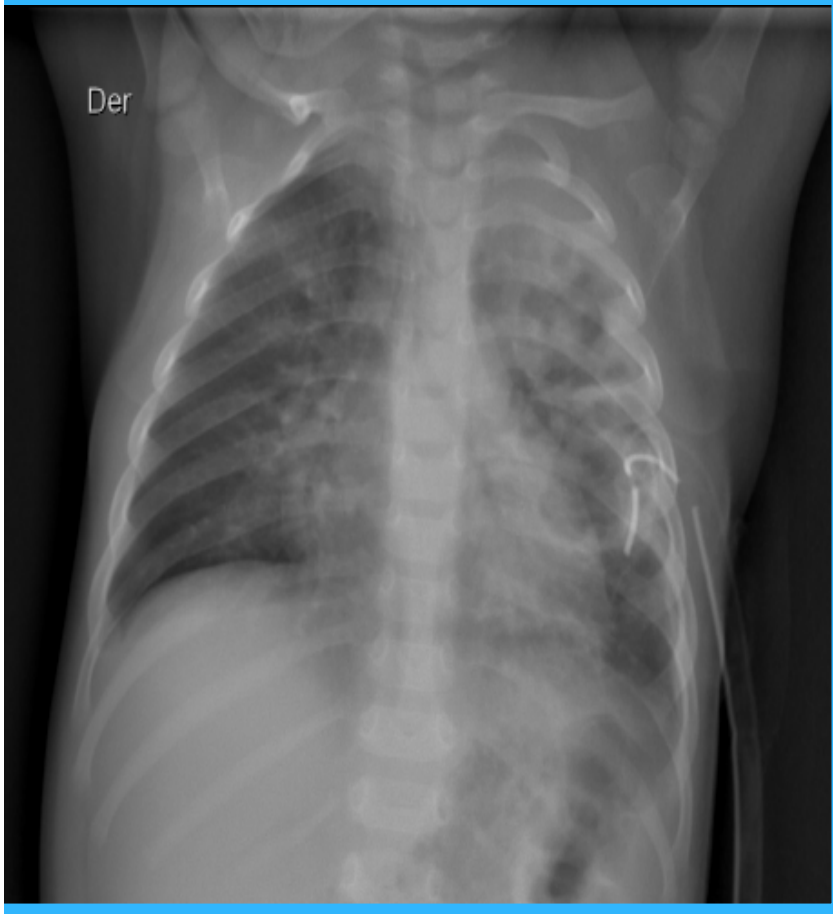
Cultivo: negativo

Gram: sin bacterias

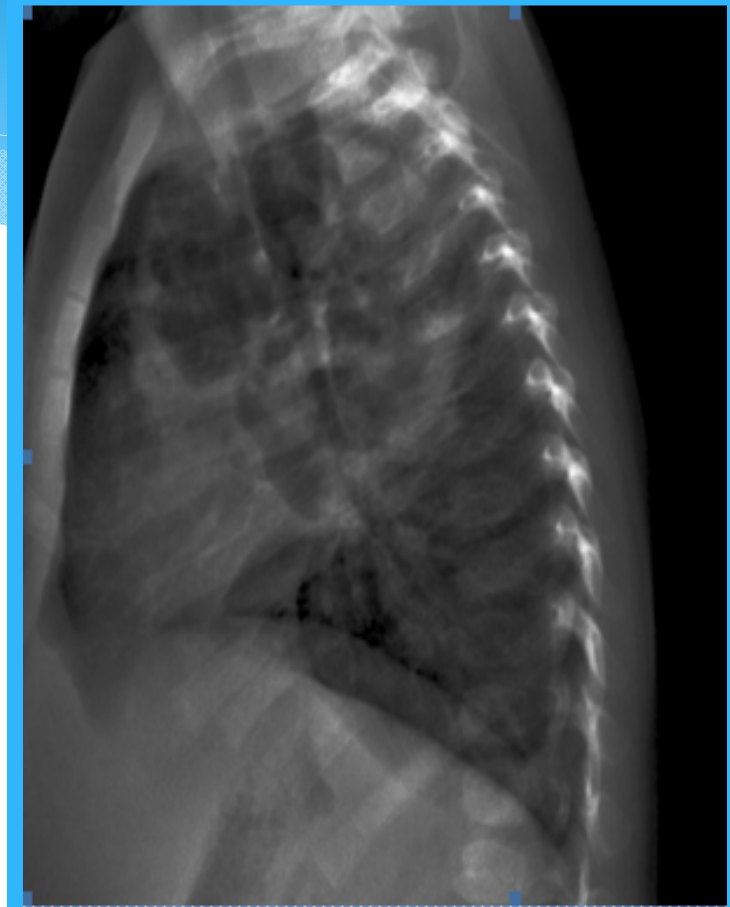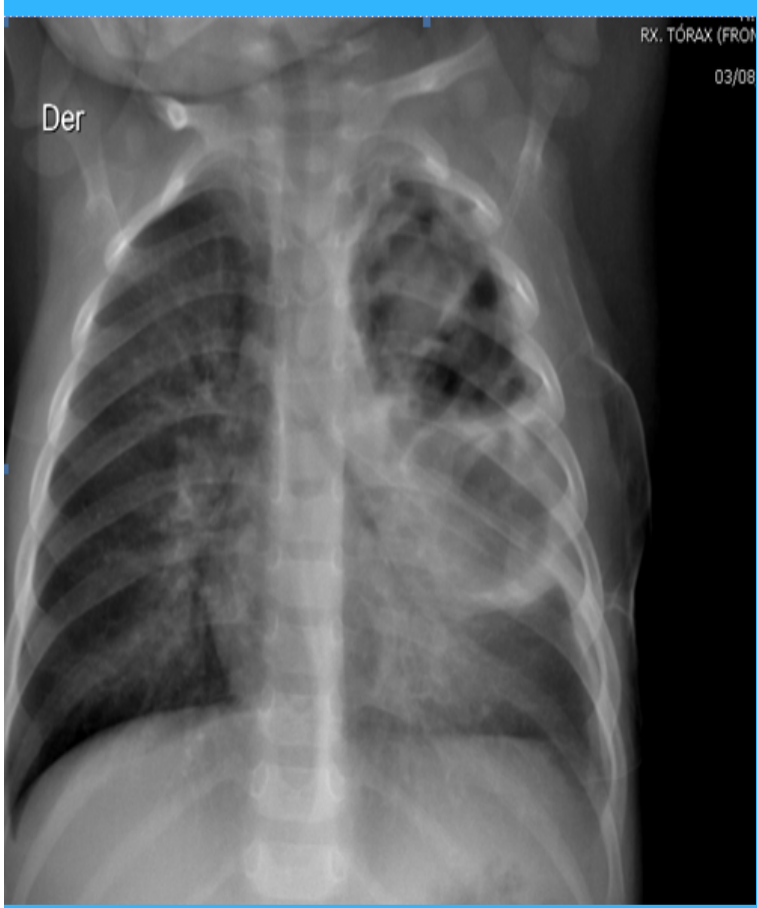Cultivo de Koch: pendiente

Baciloscopía pendiente

Rx Tórax AP y LAT 31/07/2011



Rx Tórax 03/08/2011



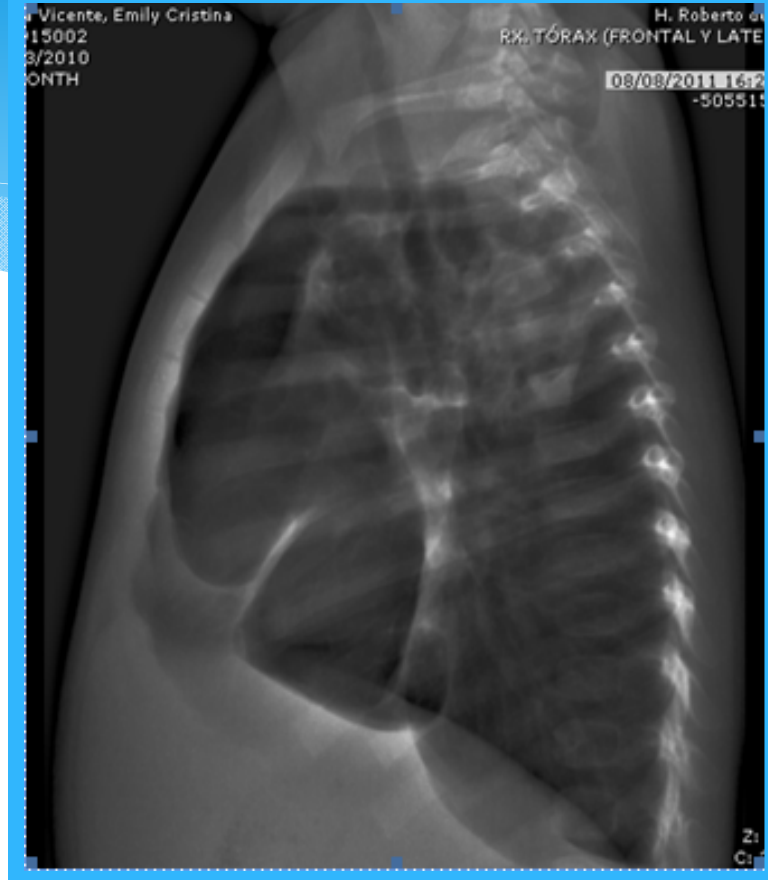
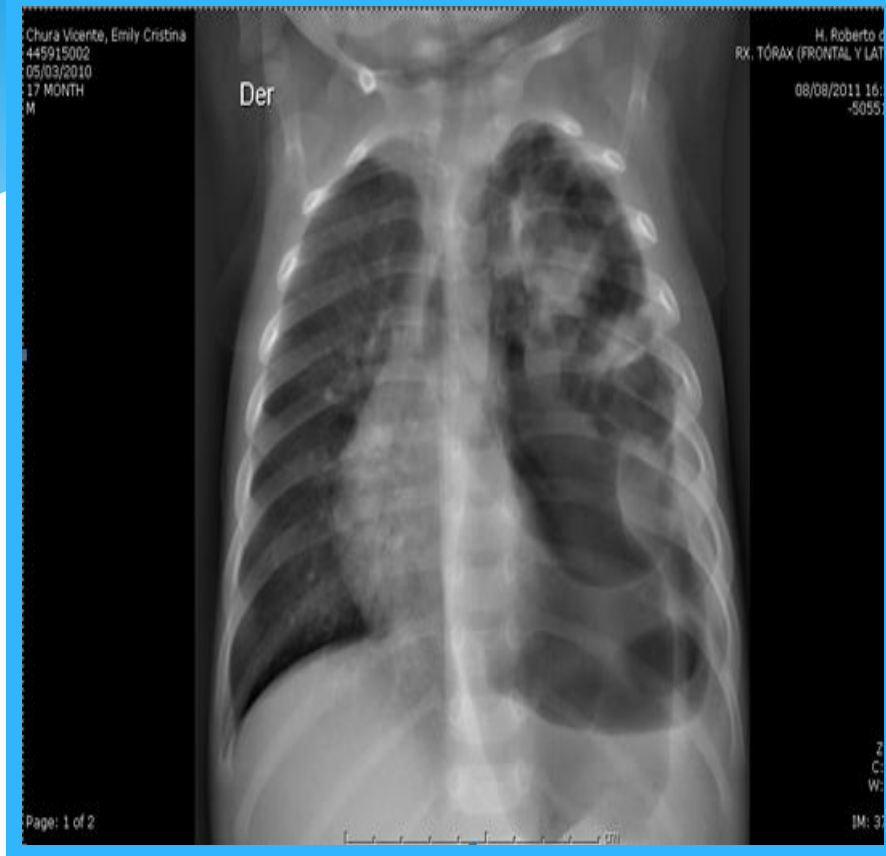Se observa una mayor confluencia de las excavaciones en el LSI. Opacidades mixtas en la región central y basal derecha y región basal interna izquierda.

Evolución

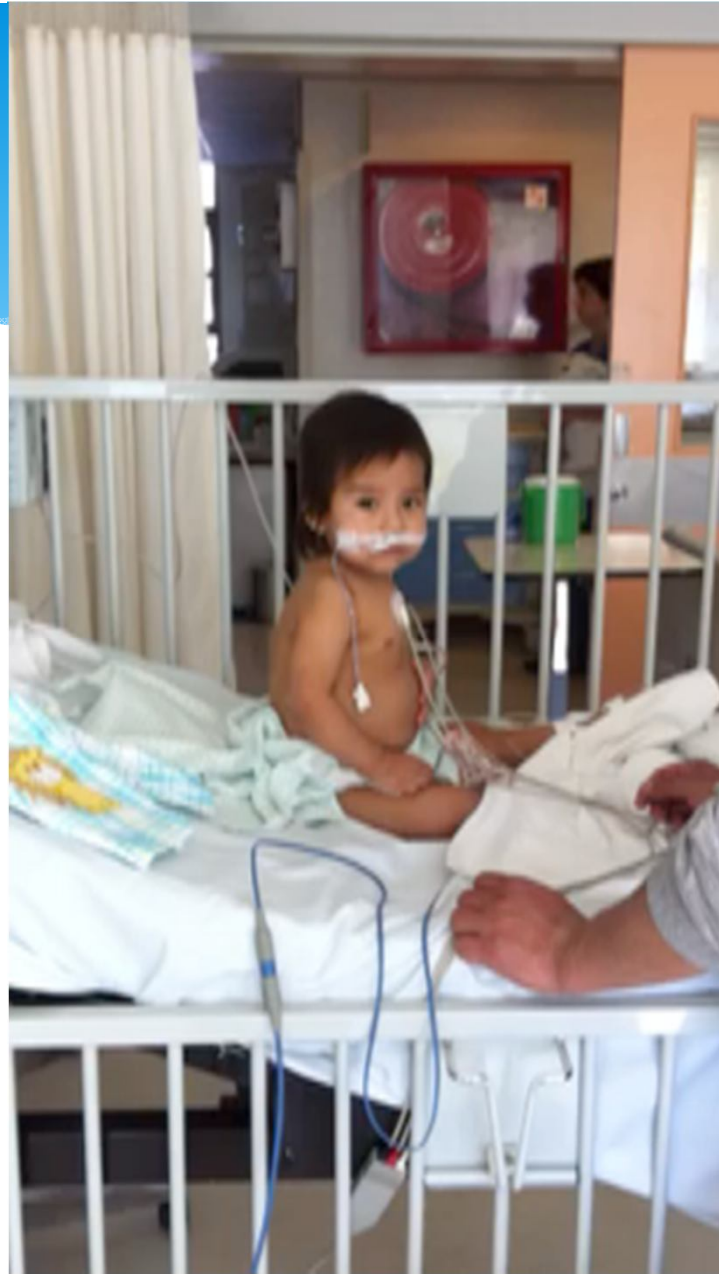* 05/08/2011

- * Persiste con fiebre en agujas, se solicita evaluación por Broncopulmonar:
 - * Impresiona como neumonía necrotizante que explicaría fiebre persistente (con PCR en descenso)
 - * Completar 14-21 días ATB cefotaxima
 - * Iniciar Cloxacilina en caso de descompensación séptica o ascenso de PCR para cubrir Staphylococcus aureus
 - * Solicitan baciloscopía de contenido gástrico y PPD + ECO de control (ver informe)

Rx Tórax 08/08/2011



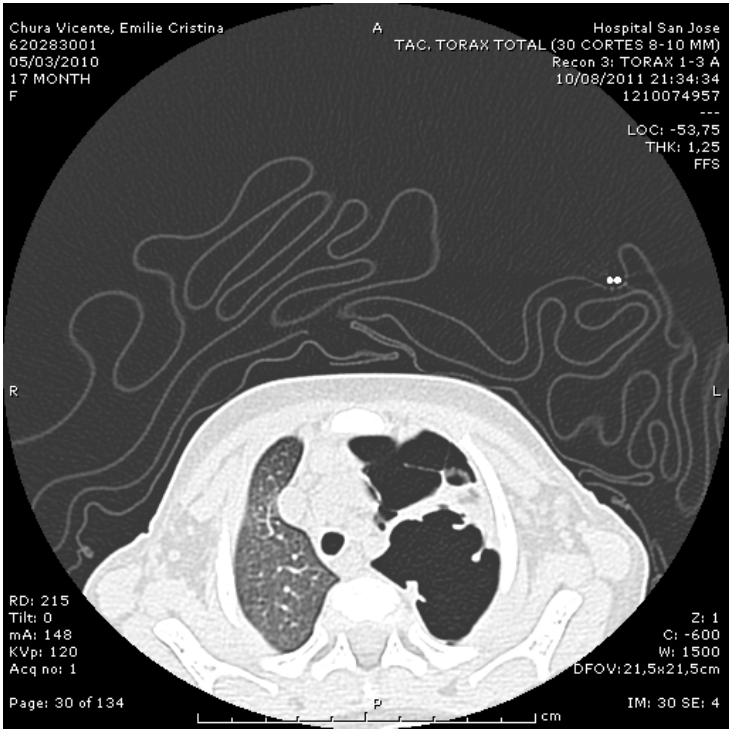
Múltiples imágenes aéreas (neumatocelos) que comprometen todo el campo pulmonar izquierdo, a lo menos tres de estas de gran tamaño, de paredes finas, algunas con niveles hidroaéreos, que provocan efecto de masa sobre las estructuras del mediastino, desplazandolas hacia el hemitórax derecho. Persiste opacidad pleural marginal y basal izquierda por derrame o engrosamiento.

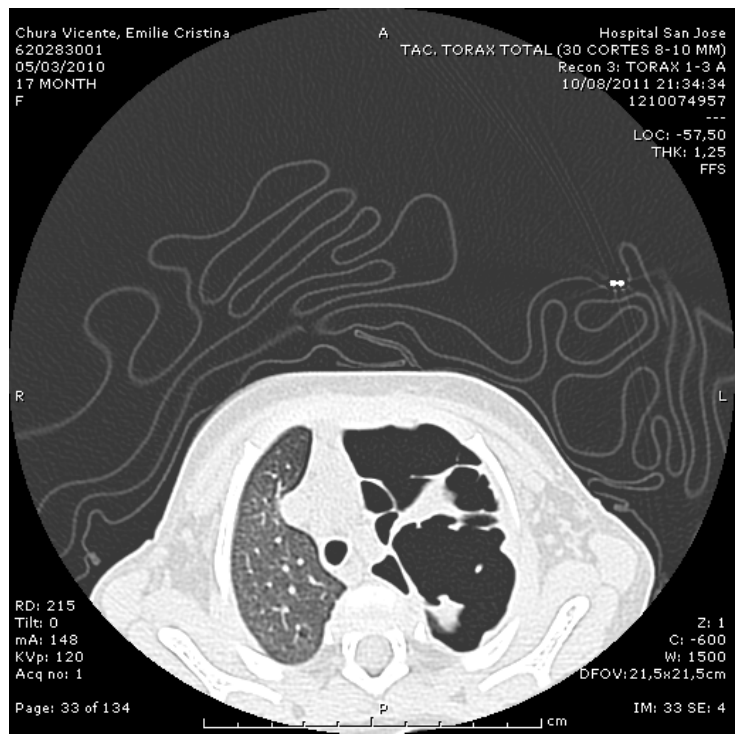


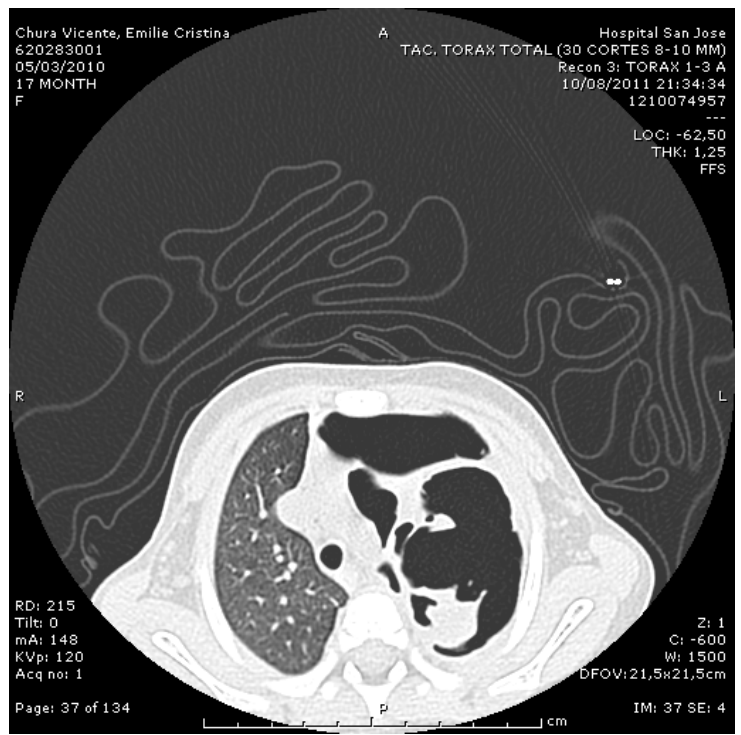
OPINIONES??????

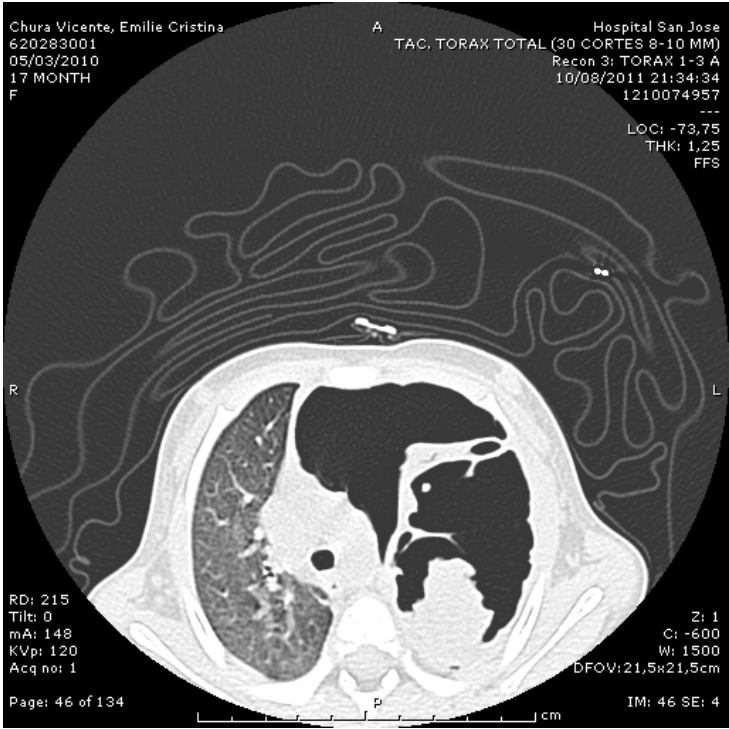
Evolución

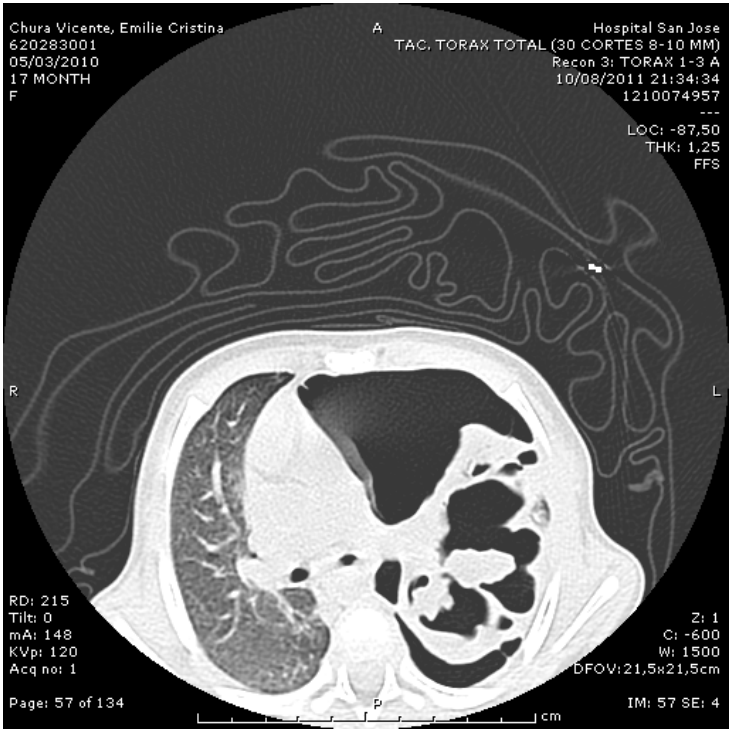
- * 09/08/2011
 - * Evaluación por Equipo de Broncopulmonar:
 - * Apoyo con O2
 - * Drenaje pleural en caso de descompensación respiratoria
 - * TAC de tórax
 - * Traslado a UTI para monitorización

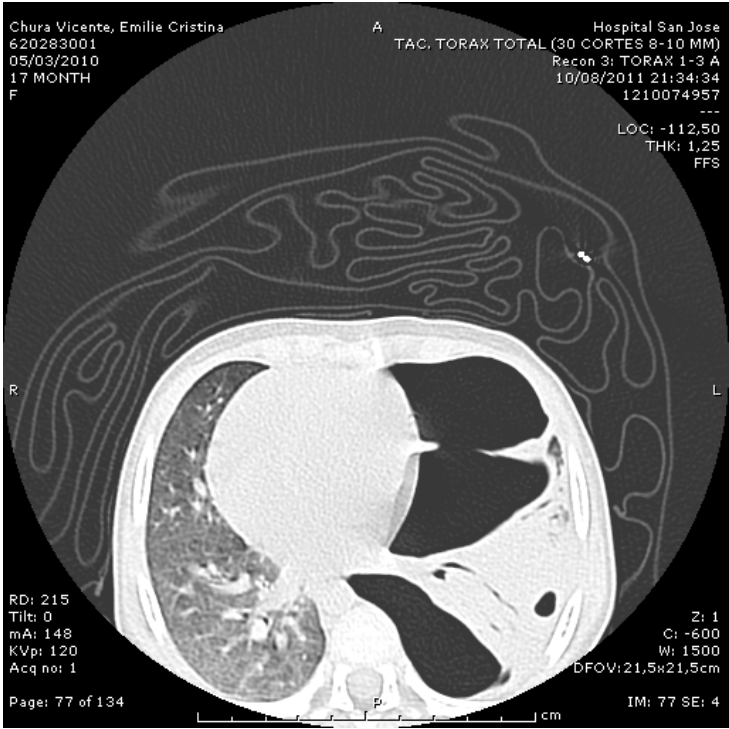












INFORME

Moderada a extenso neumotórax loculado izquierdo, a tensión. Considerar por la evolución que presencia de fístula pleuropulmonar.
Neumatocele en LSD.

Evolución

* 10/08/2011

* Infectología → Completar 20 días cefotaxima + 10 días con Cloxacilina.

* 11/08/2011

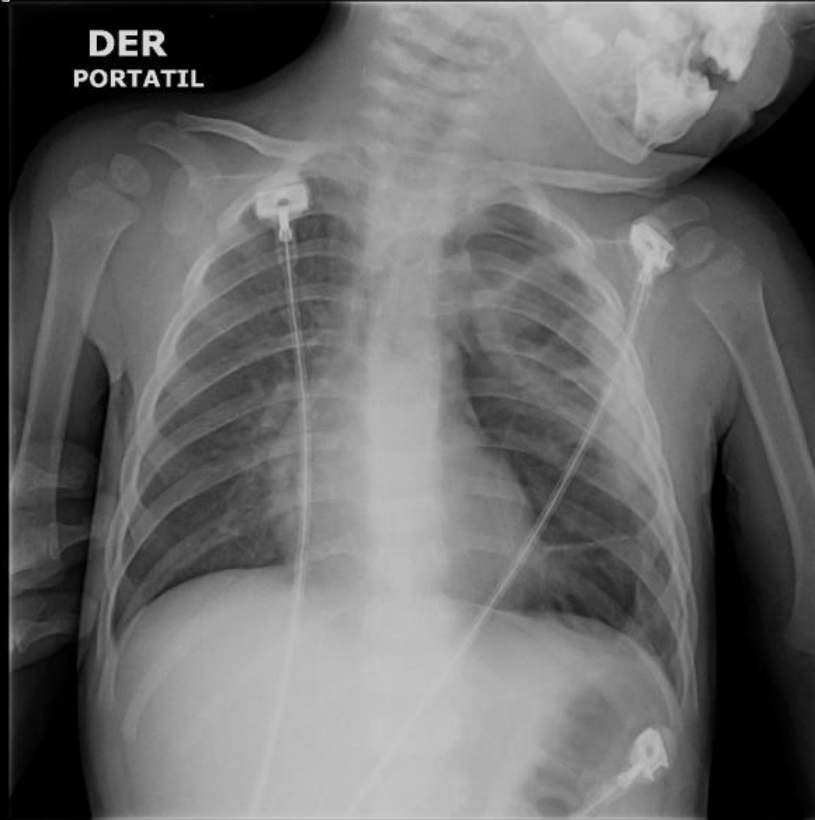* Reunión Broncopulmonar → equipo sugiere instalar drenaje pleural en pabellón.

* Cirugía → Conducta expectante por alto riesgo de producir fístula broncopleural. Experiencia de cirujanos apoya manejo conservador.

RX TORAX PORTATIL CONTROL

Chura Vicente, Emily Cristina
445915002
05/03/2010
17 MONTH
M

**DER
PORTATIL**



HOSPITAL ROBERTO DEL RIO
RX. TÓRAX PORTATIL
TORAX AP
16/08/2011 11:13:50
-503727006

S: 392
Z: 0,41
C: 512
W: 1024

CONTROL AMBULATORIO

* 23/08

* Policlínico Broncopulmonar:

* En buen estado general, afebril, sin dificultad respiratoria

* Control 06/09 con Rx de tórax.

* 06/09

* Poli Broncopulmonar:

* En buen estado, afebril.

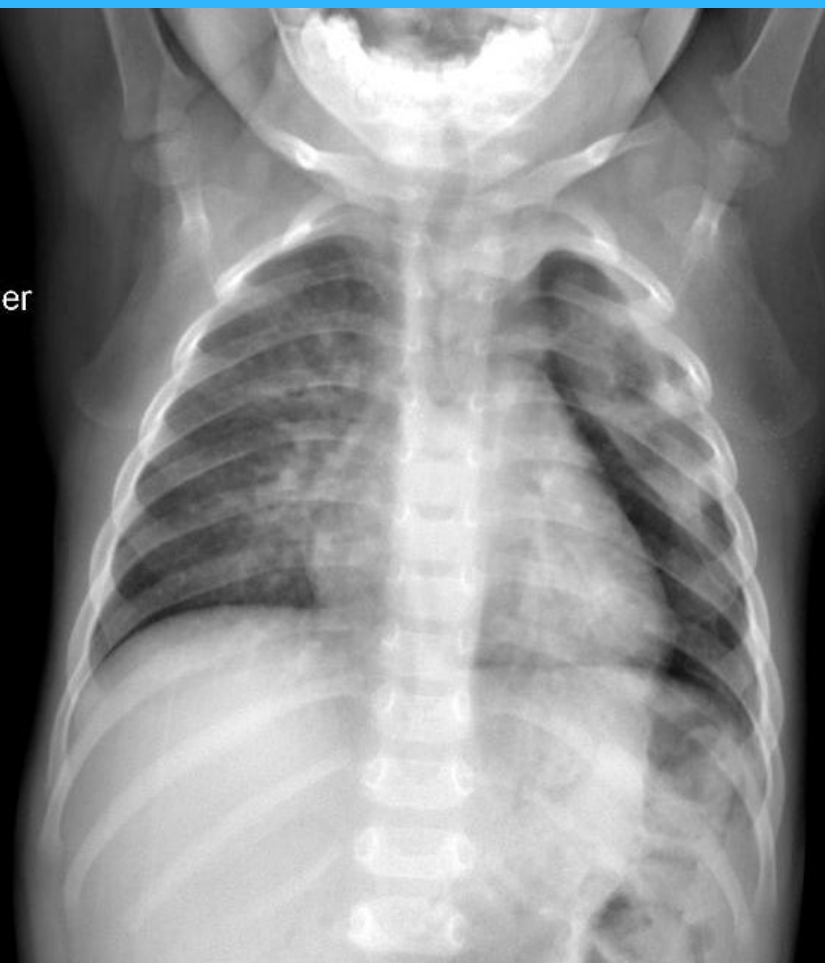
CONTROL AMBULATORIO 02/09

Chura Vicente, Emily Cristina
445915002
05/03/2010
17 MONTH
M

Der

H. Roberto del Rio
RX. TÓRAX (FRONTAL Y LATERAL)
02/09/2011 11:13:01
-499621006

Z: 0,44
C: 2239
W: 1925

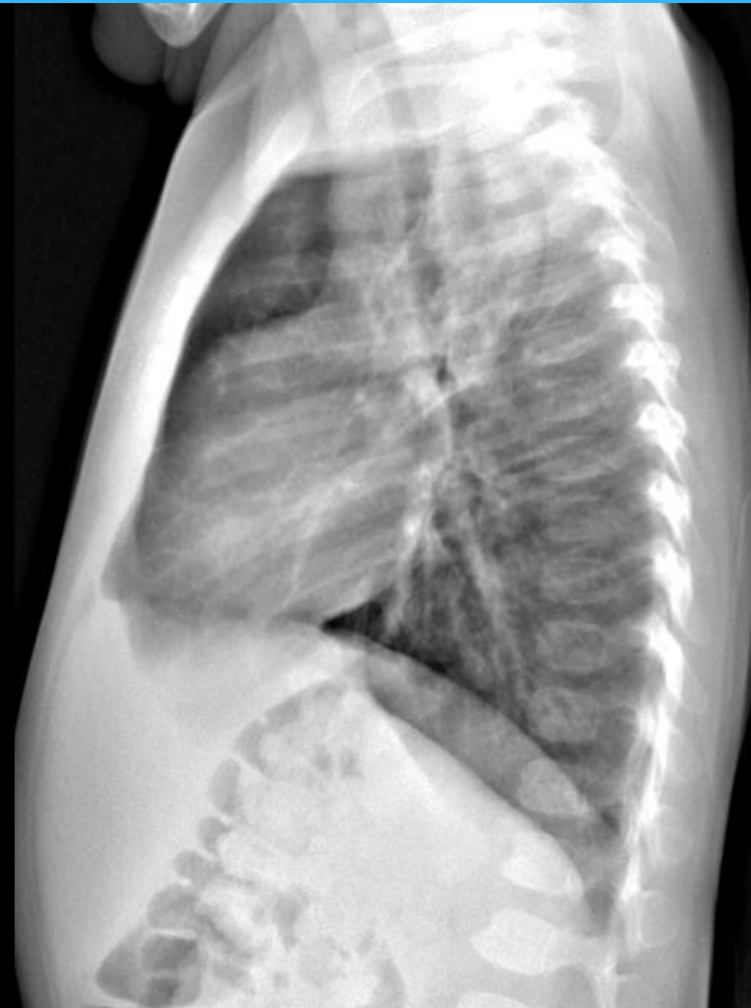

CONTROL AMBULATORIO 02/09

Chura Vicente, Emily Cristina
445915002
05/03/2010
17 MONTH
M

H. Roberto del Rio
RX. TÓRAX (FRONTAL Y LATERAL)

02/09/2011 11:13:19
-499621006



Z: 0,42
C: 1943
W: 1382

MUCHAS GRACIAS!!!